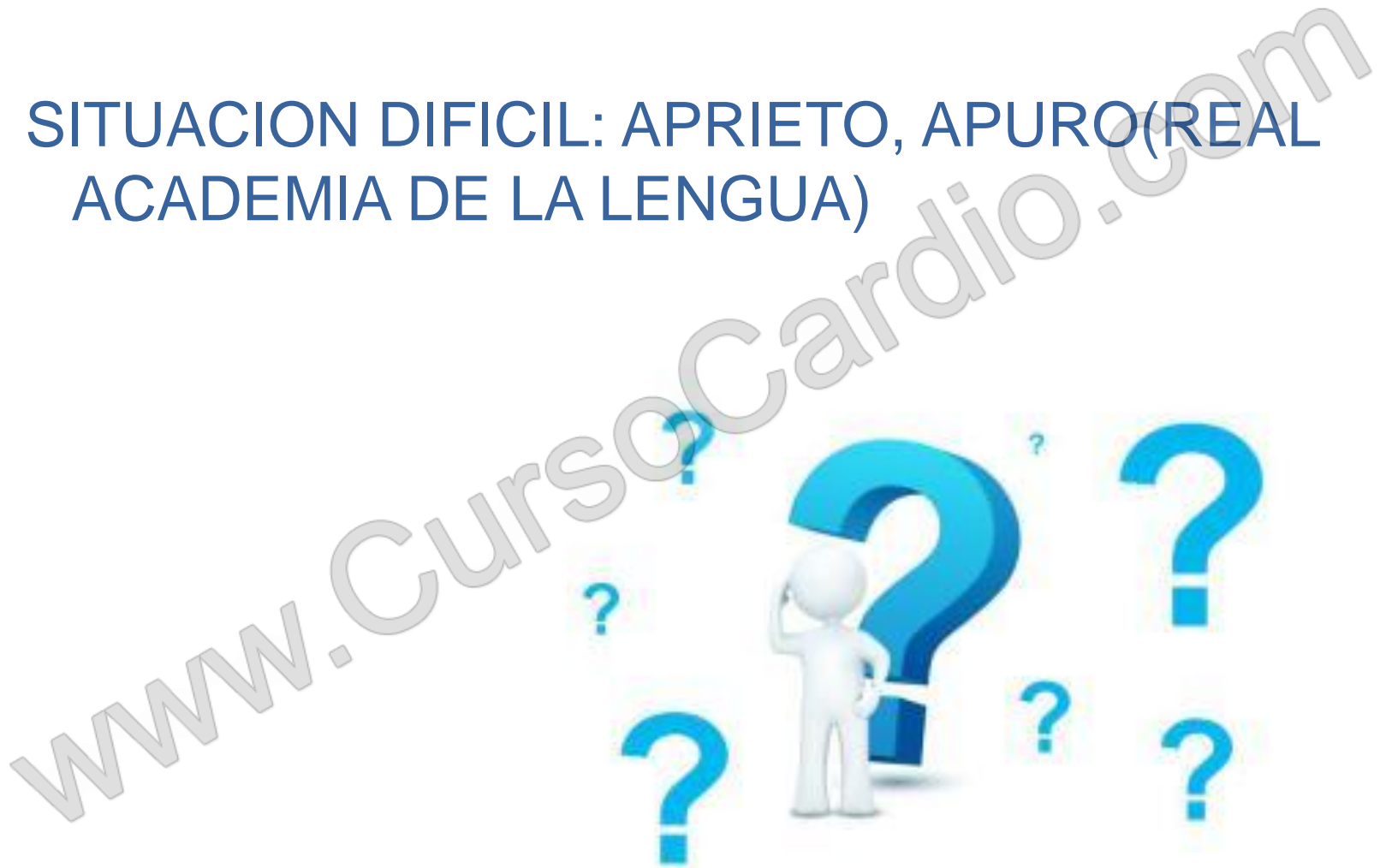




SITUACIONES DIFICILES EN ENFERMERIA CARDIOVASCULAR



SITUACION DIFICIL: APRIETO, APURO (REAL ACADEMIA DE LA LENGUA)



- ❖ AGITACION PSICOMOTRIZ EN PACIENTE CON PATOLOGIA CARDIACA
- ❖ COMPLICACION AGUDA EN PACIENTE CARDIOLOGICO
- ❖ PACIENTE CARDIOLOGICO TERMINAL

www.CursoCardio.com

CASO CLINICO: AGITACION PSICOMOTRIZ EN PACIENTE CON PATOLOGIA CARDIACA

www.CursoCardio.com

MOTIVO DE INGRESO

- ▶ Dolor torácico

Factores de riesgo cardiovascular:

- ▶ Hipocolesterolemia en tratamiento con estatinas
- ▶ Hipertensión arterial sin tratamiento (refiere tensiones elevadas los últimos meses)



Otros antecedentes medico-quirúrgicos:

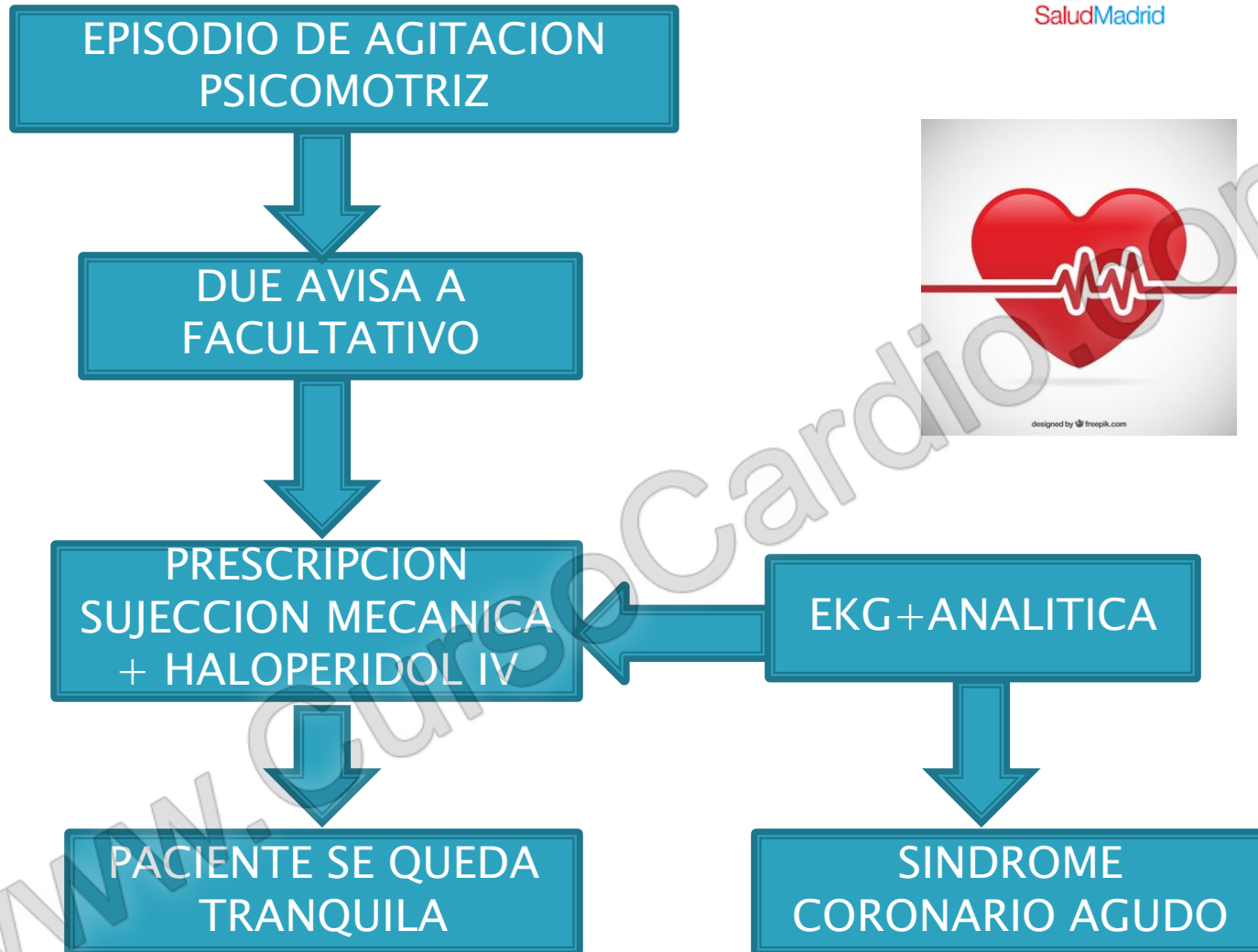
- ▶ Enfermedad de Alzheimer conocida desde 2014 (estadio CDS 5. Moderado deterioro cognitivo)
- ▶ Trastorno del ánimo ansioso-depresivo
- ▶ Vértigo posicional, con tratamiento autolimitado con dogmatil



SITUACION BASAL:

- ▶ Dependiente en actividades básicas de la vida diaria
- ▶ RUPP: 1
- ▶ Riesgo de caídas:2

www.CursoCardio.com



- La agitación psicomotriz es una situación muy estresante.
- Destreza de los profesionales en su manejo
- **HAY CAUSAS ORGANICAS QUE PUEDEN OCASIONAR ESTOS ESTADOS DE ALTERACION**

www.CursosCardio.com

CASO CLINICO 2: COMPLICACION AGUDA EN PACIENTE CARDIOLOGICO

www.CursoCardio.com

MOTIVO DE INGRESO

- ▶ Pericarditis

FACTORES DE RIESGO CARDIOVASCULAR

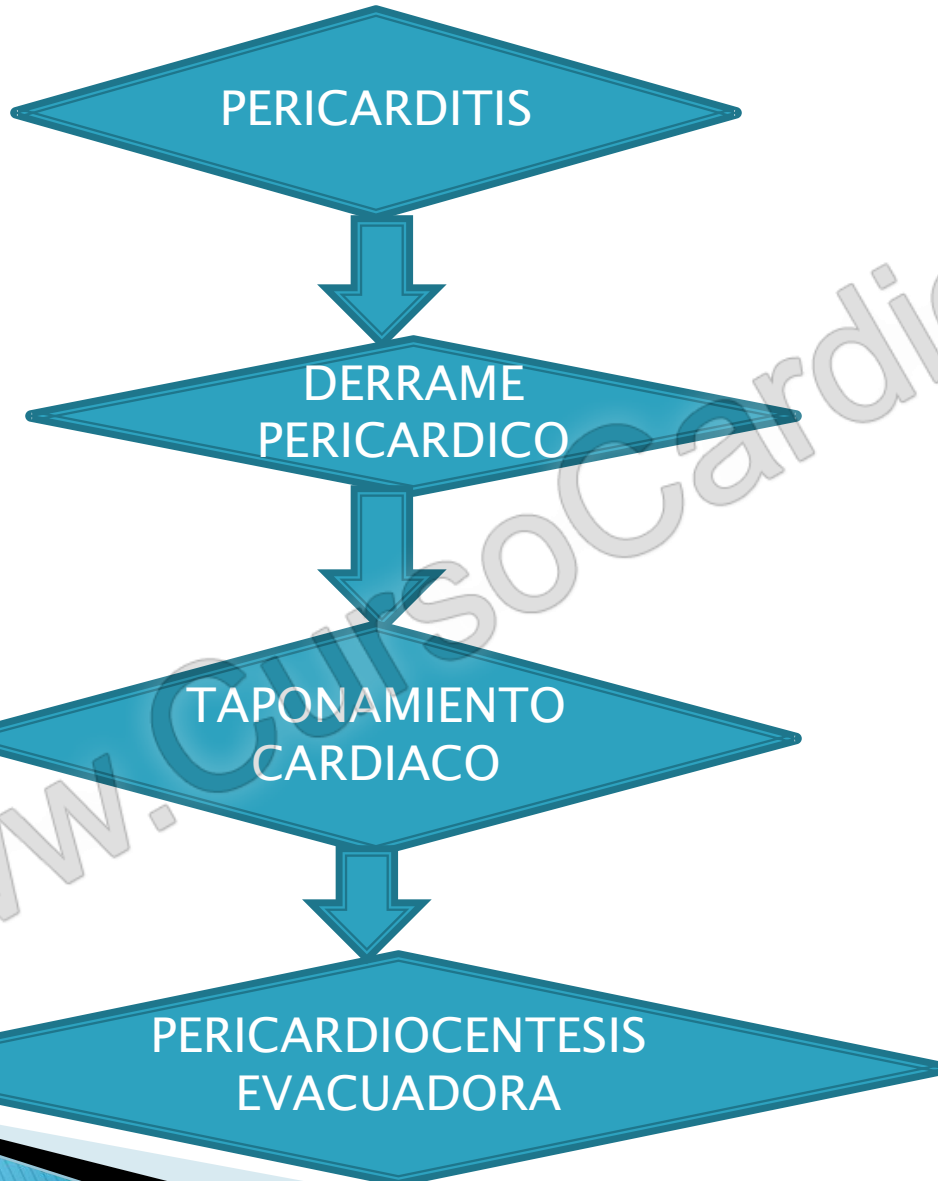
- ▶ Sobrepeso leve
- ▶ Hiperlipemia en tratamiento

SITUACION BASAL

- ▶ Independiente en actividades básicas de la vida diaria

www.CursoCardio.com

EVOLUCION CLINICA:



www.CursoCardio.com

DRENAJES TORACICOS

www.CursoCardio.com

OBJETIVO Y ALCANCE

- ▶ Asegurar la evacuación de fluidos de la cavidad pleural, líquido y/o aire

INDICACIONES

- ▶ Neumotórax
- ▶ Derrames pleurales
- ▶ Derrames para neumónicos
- ▶ Postoperados de cirugía cardiaca
- ▶ Postoperados de cirugía torácica

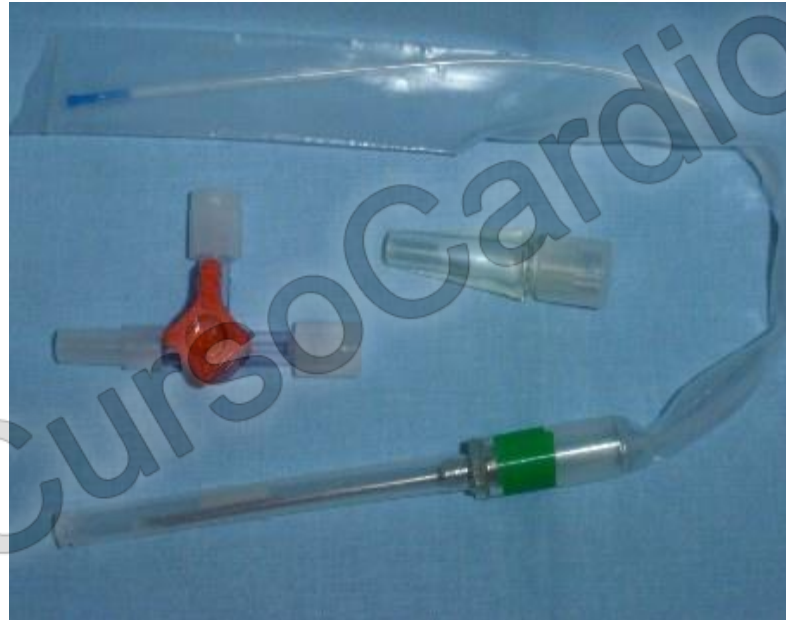www.CursoCardio.com

DESCRIPCIÓN DE LOS DRENAJES TORÁCICOS

▶ TUBOS DE TORAX

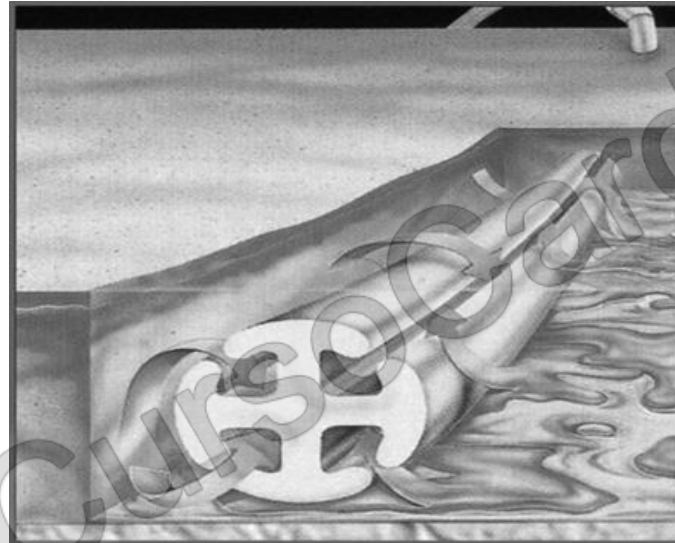

CATETER TORACICO DE PEQUEÑO CALIBRE (PLEURECATH)



www.CursoCardio.com

BLAKE



DESCRIPCIÓN DEL SISTEMA RECOLECTOR CON SELLO DE H₂O (pleurevac)



CAMARA DE CONTROL DE ASPIRACION

CAMARA DE RECOLECCION DE LIQUIDO

CAMARA DE CIERRE HIDRAULICO

www.CursosCaido.com

INSERCIÓN DEL TUBO DE TORAX

- ▶ Monitorizar signos vitales
- ▶ Elección lugar de inserción
- ▶ Colocar al paciente en posición idónea
- ▶ Todo el personal debe de llevar mascarilla
- ▶ Facultativo: Lavado quirúrgico de manos
- ▶ Personal de enfermería: Lavado higiénico de manos
- ▶ Conectar la aspiración
- ▶ Fijar el tubo
- ▶ Cubrir el punto de inserción
- ▶ Colocar abrazaderas entre la conexión del tubo y el sistema de drenaje
- ▶ Radiografía de tórax

CUIDADOS DEL PACIENTE CON TUBO DE TORAX

- ▶ Curar el punto de inserción
- ▶ Comprobar el nivel de agua de control de la aspiración
- ▶ Comprobar el nivel de agua el la cámara de sellado
- ▶ Valorar la permeabilidad, burbujeo y detección de fugas aéreas
- ▶ Observar la cantidad, color y consistencia del debito.
- ▶ Mantener el drenaje a un nivel inferior al del tórax del paciente

www.CursoCardio.com

MONITORIZACION ELECTROCARDIOGRAFICA CONTINUA A TRAVES DE TELEMETRIAS



CASO CLINICO:PACIENTE CARDIOLOGICO TERMINAL

www.CursoCardio.com

Paciente varón de 77 años con diagnóstico de **insuficiencia cardiaca**, la cual debutó en 2009. Desde entonces tiene ingresos repetitivos, hasta cinco en el último año por descompensaciones, en el último ingreso presenta además **insuficiencia renal y nódulos pulmonares, sugerentes de malignidad**

www.CursoCardio.com

ABORDAJE TERAPEUTICO:

Tras ingresos constantes en cardiología, el paciente ha sido llevado por la **unidad de insuficiencia cardiaca**, donde acudía en los últimos meses de forma casi semanal a la unidad, con una **perdida progresiva de la capacidad funcional**, por lo que se decide ponernos en contacto con el CAP de referencia activando los cuidados paliativos a domicilio, fue introducido en **PAL24**, falleciendo a los pocos meses.

SIGNOS Y SINTOMAS A MONITORIZAR

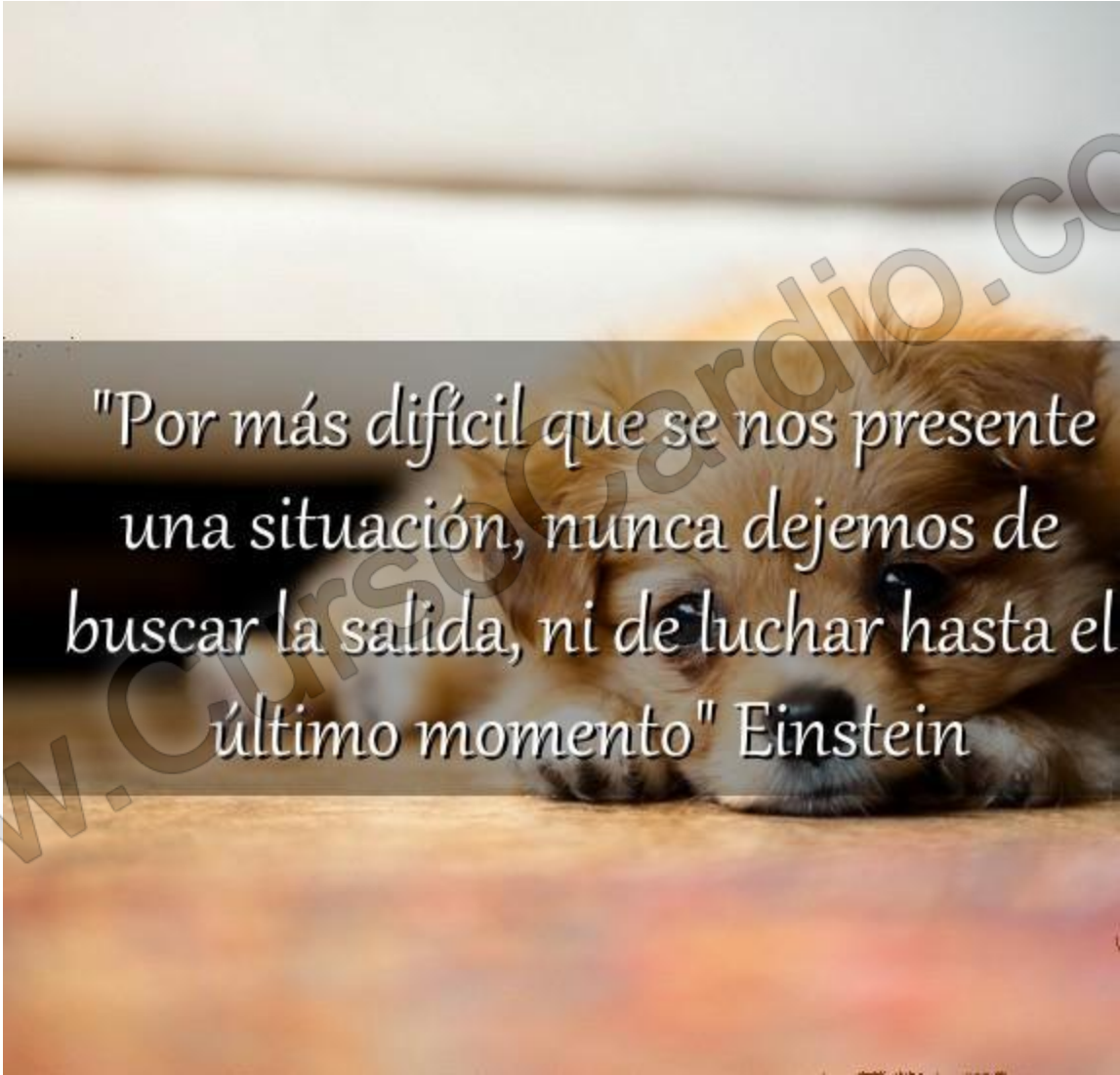
- ▶ Disnea
- ▶ Alteraciones de la nutrición
- ▶ Dolor
- ▶ Prurito
- ▶ Alteraciones neurológicas
- ▶ Astenia
- ▶ Alteraciones en el patrón sueño-vigilia
- ▶ Ansiedad

www.CursoCardio.com



La vida es agradable

La muerte tranquila
Lo malo es la transición

A close-up photograph of a small, fluffy brown puppy lying down. The puppy's head is resting on a light-colored surface, and its eyes are looking towards the camera. The background is blurred, showing what appears to be a wooden floor or a similar surface. A semi-transparent dark grey rectangular box is overlaid on the image, containing a quote in white text. A large, light grey watermark "www.CursoCardio.com" is visible diagonally across the image.

"Por más difícil que se nos presente una situación, nunca dejemos de buscar la salida, ni de luchar hasta el último momento" Einstein

MUCHAS GRACIAS

